



МИНИСТЕРСТВО ЗДРАВООХРАНЕНИЯ УДМУРТСКОЙ РЕСПУБЛИКИ
(Минздрав Удмуртии)

РАСПОРЯЖЕНИЕ

18.08.2017г.

№ 1037

г. Ижевск

О мерах по повышению эффективности выявления злокачественных новообразований челюстно-лицевой области

С целью повышения эффективности выявления злокачественных новообразований челюстно-лицевой области:

1. Утвердить:

1.1. Методические рекомендации по выявлению новообразований челюстно-лицевой области в соответствии с приложением 1 к настоящему распоряжению;

1.2. Алгоритм выявления злокачественных новообразований челюстно-лицевой области в соответствии с приложением 2 к настоящему распоряжению.

2. Главным врачам медицинских организаций Удмуртской Республики:

2.1. обеспечить проведение профилактических осмотров с целью выявления новообразований челюстно-лицевой области среди прикрепленного населения;

2.2. принять меры по внедрению Алгоритма выявления злокачественных новообразований челюстно-лицевой области.

3. Главным внештатным специалистам Министерства здравоохранения Удмуртской Республики по онкологии В.В.Вараксину, по стоматологии А.М.Богданову:

3.1. обеспечить оказание организационно-методической помощи по внедрению Алгоритма выявления злокачественных новообразований челюстно-лицевой области;

3.2. осуществлять контрольные мероприятия по исполнению Методических рекомендаций по выявлению новообразований челюстно-лицевой области, утвержденных настоящим распоряжением.

4. Контроль за исполнением настоящего распоряжения возложить на заместителя министра Т.Ю.Демину.

И.о.министра


А.В.Воздвиженский

Приложение 1 к распоряжению
Министерства здравоохранения
Удмуртской Республики
от 18.08 2017г. № 1037

Методические рекомендации по выявлению новообразований челюстно-лицевой области

В первичном звене здравоохранения обследование проводится с профилактической целью, а также при обращении пациента: фельдшером на фельдшерско-акушерском пункте и в смотровом кабинете; фельдшером, медицинской сестрой; участковым врачом-терапевтом, врачом общей практики, врачом стоматологом.

Обследование кожи и лимфатических узлов:

Объем исследования: осмотр, пальпация.

Визуально оценивают состояние кожи, последовательно осматривая кожу головы, лица, шеи.

Пальпаторно определяют наличие в коже узловых образований и уплотнений.

Признаки, подозрительные на злокачественные новообразования (далее –ЗНО):

- длительно незаживающие дефекты на коже (трещины, язвы, эрозии), а также наличие кератоза;
- изменение цвета и размеров ранее существующих пигментных образований, их изъязвление и кровоточивость;

наличие узловых уплотнений в толще кожи.

Состояние лимфатических узлов определяют пальпаторно. В норме могут пальпироваться шейные, подчелюстные, подмышечные и паховые лимфатические узлы, в виде мелких образований до 0,5 см, эластичных и безболезненных.

Признаки, подозрительные на ЗНО:

- выявление лимфатических узлов, в норме не пальпируемых;
- изменение состояния лимфатических узлов пальпируемых в норме (их увеличение, уплотнение, неподвижность, образование конгломератов лимфоузлов в виде пакетов различной формы и величины).

Методы уточняющей диагностики в первичном звене: УЗИ мягких тканей шеи, регионарных лимфатических узлов.

Обследование губы

Объем исследования: осмотр, пальпация.

При осмотре губ обращают внимание на наличие лейкоплакий, патологических разрастаний участков ткани, хронических язв и трещинок.

Пальпацией определяют наличие уплотнений в ткани губ.

Признаки, подозрительные на ЗНО:

- дефекты слизистой (язвы, трещинки, эрозии, лейкоплакии);
- узловые образования в толще губы.

Методы уточняющей диагностики в первичном звене: УЗИ мягких тканей шеи, регионарных лимфатических узлов.

Обследование языка

Объем исследования: осмотр, пальпация.

Визуально определяют наличие хронических язв, трещинок на поверхности языка.

Пальпаторно определяют наличие опухолевых образований в ткани языка.

Признаки, подозрительные на ЗНО:

- длительно существующие дефекты на слизистой языка (ранки, язвы);
- узловые образования в толще языка.

Методы уточняющей диагностики в первичном звене: УЗИ мягких тканей шеи, регионарных лимфатических узлов.

Обследование слюнных желез

Объем исследования: осмотр, пальпация

При опросе выясняют наличие субъективного ощущения инородного тела в полости рта и болей. Следует принять во внимание, что болевой синдром при ЗНО слюнных желез проявляется рано.

При осмотре обращают внимание на асимметричность лица.

Пальпируют заушные и подчелюстные области головы для обнаружения увеличения слюнных желез.

Признаки, подозрительные на ЗНО:

- асимметрия лица (опущенный наружный угол глаза, сглаженность носогубной складки, опущенный угол рта);
- увеличение и уплотнение слюнных желез.

Методы уточняющей диагностики в первичном звене: УЗИ околоушной слюнной железы и мягких тканей шеи, регионарных лимфатических узлов

Обследование слизистой оболочки полости рта

Объем исследования: осмотр, пальпация

Осматривают полость рта, десны, небо, определяя наличие хронических дефектов слизистой (язвы, трещины), или патологические разрастания ткани. Пальпаторно

определяют наличие опухолевых образований. Обращают внимание на субъективное ощущение инородного тела в полости рта.
Методы уточняющей диагностики в первичном звене: УЗИ мягких тканей шеи, регионарных лимфатических узлов.

После осмотра и проведения минимального объема обследования в медицинской организации, оказывающей первичную медико-санитарную помощь, пациента с подозрением на ЗНО направляют в первичный онкологический кабинет поликлиники по месту прикрепления. Консультация врача первичного онкологического кабинета должна быть проведена не позднее 5 рабочих дней с даты выдачи направления на консультацию.

Осмотр стоматолога складывается из внешнего осмотра больного и обследования полости рта. При внешнем осмотре оценивается наличие припухлости, асимметрии, образований на красной кайме губ. Определяется состояние поднижнечелюстных, подбородочных и шейных лимфатических узлов с оценкой их размера, подвижности, болезненности, спаянности с подлежащими тканями.

Осмотр полости рта начинают с преддверия рта при сомкнутых челюстях и расслабленных губах, подняв верхнюю и опустив нижнюю или оттянув щеку стоматологическим зеркалом. В первую очередь осматривают красную кайму губ и углы рта. Обращают внимание на цвет, наличие чешуек, корок. Затем с помощью зеркала осматривают слизистую оболочку щек. Обращают внимание на их цвет, увлажненность.

Осмотр слизистой оболочки десен производят также с помощью зеркала как с щечной, так и с язычной стороны. В норме она бледно-розовая, плотно охватывает шейку зуба. Далее производят осмотр языка, слизистой оболочки дна полости рта, твердого и мягкого неба. При обнаружении участков ороговения, которое определяется участком серовато-белого цвета, определяют их плотность, размер, спаянность с подлежащими тканями, уровень возвышения очага над окружающими тканями. При выявлении на слизистой оболочке каких-либо изменений (язва, эрозия, гиперкератоз и др.) уточняется возможность действия травматического фактора.

При пальпации определяется консистенция органов и тканей полости рта. Пальпация губ, щек, языка проводится бимануально - двумя пальцами, большим и указательным. При пальпации тканей дна полости рта пальцы одной руки располагают в подбородочной, поднижнечелюстной областях, а указательным пальцем другой руки исследуют соответствующую область.

Цитологический метод основан на микроскопическом изучении клеток, полученных из патологического очага. Забор материала можно произвести путем соскоба, мазка-отпечатка, пункции. При папилломатозных, эрозивных и язвенных поражениях наилучшие результаты достигаются при взятии материала путем соскоба. Для этого шпателем, экскаватором или другим аналогичным инструментом производят поскабливание по поверхности опухоли, предварительно произведя анестезию.

зию. Полученный материал помещают на обезжиренное предметное стекло, маркируют его и заполняют направление на цитологическое исследование. Ответ цитолога может носить описательный характер, без указания характера патологического процесса, в случае если клиническая картина соответствует злокачественному процессу, то, несмотря на отрицательный ответ, больного следует направить на консультацию в БУЗ УР «РКОД МЗ УР».

Биопсия - метод, позволяющий взятие ткани для гистологического исследования и являющийся одним из самых достоверных, позволяющий поставить диагноз на основании изучения тканевого среза. Если диагноз злокачественной опухоли не вызывает сомнений, то биопсию выполнять не следует, а больного, не теряя времени на дополнительное исследование, следует направить в БУЗ УР «РКОД МЗ УР». Запись на прием к онкологу осуществляет врач стоматолог с использованием системы электронной записи.

В условиях стоматологической поликлиники выполнение биопсии целесообразно для проведения дифференциальной диагностики, когда клиническая картина в большей степени соответствует неопухолевым природе патологического процесса. При выполнении биопсии необходимо хорошее обезболивание, целесообразно проведение проводниковой анестезии, так как инфильтрационная нарушает принципы абластики. Участок тканей для гистологического исследования следует брать на границе патологического участка и видимо здоровых тканей. При обнаружении опухоли исследование этого участка позволяет морфологу выявить основные признаки злокачественной опухоли.

Срок выполнения патолого-анатомических исследований, необходимых для гистологической верификации злокачественного новообразования, не должен превышать 15 рабочих дней с даты поступления материала.

- Формирование онкологической настороженности у врачей-стоматологов осуществляется посредством реализации следующих принципов:
- у каждого обратившегося больного независимо от предъявляемых жалоб должен быть произведен тщательный осмотр слизистой оболочки органов полости рта с исключением наличия опухоли и предраковых заболеваний;
 - при подозрении на наличие злокачественной опухоли больного следует сразу же направить на консультацию в БУЗ УР «РКОД МЗ УР»;
 - каждый случай впервые установленного диагноза злокачественной опухоли в поликлинике подлежит обсуждению на врачебной конференции с целью формирования онкологической настороженности;
 - при выполнении амбулаторных операций проводится гистологическое исследование удаляемой ткани, в том числе и грануляции из лунок;
 - при атипичном течении заболевания применяется консультативная помощь;
 - при обследовании больных из групп риска и с предопухолевыми заболеваниями применяется метод стоматоскопии.

Различают раннюю диагностику, соответствующую доклиническому периоду развития опухоли, т.е. периоду появления первых злокачественных клеток. Опухоль начинает расти интраэпителиально, не вовлекая в процесс базальную мембрану, которая отделяет опухоль от подлежащих тканей, это так называемый рак на месте. В случае диагностики опухоли на этой стадии прогноз при лечении наиболее благоприятный. Наиболее часто это возможно при опухолях эпителиального происхождения.

Своевременная диагностика выявляет первую стадию клинического периода - опухоль характеризуется местно ограниченным ростом, отсутствием регионарных метастазов, отдаленные метастазы не определяются. По Международной классификации соответствует T1 N0 M0. Лечение в этой стадии носит благоприятный прогноз и является радикальным.

При выявлении у пациента стоматологической поликлиники заболевания, подозрительного на ЗНО, врач направляет больного в первичный онкологический кабинет по месту жительства (прикрепления) либо в БУЗ УР «РКОД МЗ УР» (в случае, если клиника заболевания более всего соответствует ЗНО).

При направлении на консультацию к врачу-онкологу оформляются:

направление на консультацию (форма № 057-у);

выписка из медицинской документации пациента с результатами проведенных клиничко-инструментальных и лабораторных исследований (рентгеновские снимки, данные ультразвукового, исследования и пр.)

Направление и выписка должны быть подписаны руководителем структурного подразделения медицинской организации, в которой пациент находится на медицинском обслуживании.

Врач онколог первичного онкологического кабинета организует выполнение иных диагностических исследований, необходимых для установления диагноза, распространенности онкологического процесса.

При установлении врачом-онкологом первичного онкологического кабинета диагноза онкологического заболевания пациент в целях оказания специализированной, в том числе высокотехнологичной, медицинской помощи, направляется в БУЗ УР «РКОД им.С.Г. Примушко МЗ УР». Запись на прием к врачу в БУЗ УР «РКОД им.С.Г. Примушко МЗ УР» осуществляется врачом с использованием системы предварительной записи в электронном виде.

При направлении в БУЗ УР «РКОД им.С.Г. Примушко МЗ УР» выдается: направление на консультацию (форма № 057-у);

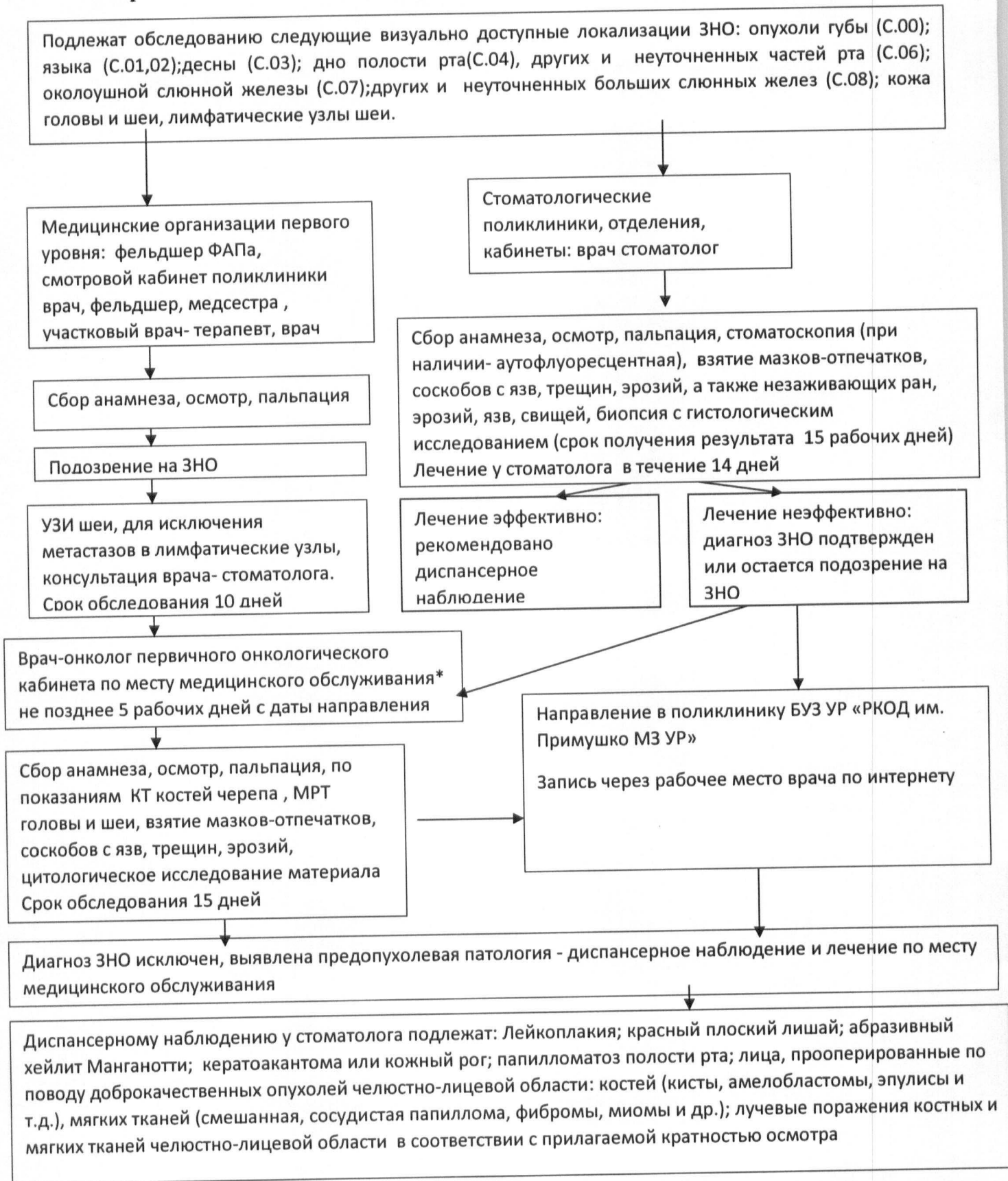
выписка из медицинской документации пациента с результатами проведенных клиничко-инструментальных и лабораторных исследований (рентгеновские снимки, снимки КТ и (или) МРТ, данные ультразвукового, эндоскопического и гистологического исследования и пр.

В целях повышения доступности медицинской помощи, сокращения сроков ожидания специализированной, в том числе высокотехнологичной, медицинской помощи, в БУЗ УР «РКОД им.С.Г. Примушко МЗ УР» организовано проведение консультации (консилиума) пациента в режиме видеоконференции.

Пациенты со ЗНО подлежат пожизненному диспансерному наблюдению в БУЗ УР «РКОД им.С.Г. Примушко МЗ УР», а также врачом-онкологом первичного онкологического кабинета. Данные о пациенте с установленным диагнозом ЗНО вносятся в канцер-регистр.

В случае выявления в процессе диспансерного наблюдения рецидива онкологического заболевания или возникновения необходимости изменения тактики лечения, пациент направляется в БУЗ УР «РКОД им.С.Г. Примушко МЗ УР».

Алгоритм выявления злокачественных новообразований челюстно-лицевой области



*В случае отсутствия в медицинском учреждении врача-онколога первичного онкологического кабинета, либо клиника заболевания более всего соответствует ЗНО, следует направлять пациента в БУЗ УР «РКОД им. С.Г. Примушко МЗ УР» незамедлительно.

Рекомендуемые сроки диспансерного осмотра врачом-стоматологом

№/№	Нозологическая форма	Код по МКБ-10	Частота наблюдения	Нормативный документ
1	Лейкоплакия	K13.2	Стоматолог 2 -3 раза в год	Клинические рекомендации СтАР от 2013г
2	Кандидозная лейкоплакия	B37.02	Стоматолог 2 -3 раза в год	Клинические рекомендации СтАР от 2013г
3	Эритроплакия	K13.22	Стоматолог 2-3 раза в год	Клинические рекомендации СтАР от 2013г
4	Красный плоский лишай : - типичная форма -экссудативно-гиперемическая стадия - эрозивная форма (Д III)	L43	Стоматолог - 2 раза в год - 2 раза в год - 4 раза в год	Приказ МЗ СССР от 30.05.1986 N 770
5	Абразивный хейлит Манганотти	D10	Стоматолог 3 раза в год	Приказ МЗ СССР от 30.05.1986 N 770
6	Кератоакантома или кожный рог	D10	Стоматолог 2 раза в год	Приказ МЗ СССР от 30.05.1986 N 770
7	Папилломатоз полости рта	D10	Стоматолог - 1 раз в год	Приказ МЗ СССР от 30.05.1986 N 770
Состояние после операции по поводу доброкачественных опухолей челюстно-лицевой области				
8	Кисты, амелобластомы, эпулисы и т.д.	D10 -D36	Хирург-стоматолог - 2 раза в год	Приказ МЗ СССР от 30.05.1986 N 770
9	Доброкачественные опухоли костей челюстно-лицевой области			
10	Доброкачественные опухоли мягких тканей челюстно-лицевой области (смешанная, сосудистая, папилломы, фибромы, миомы и др.)			
11	Лучевые поражения костных и мягких тканей челюстно-лицевой области	L59, T66	Хирург-стоматолог - 4 раза в год	Приказ МЗ СССР от 30.05.1986 N 770